Aus der II. Univ.-Klinik für Frauenkrankheiten und Geburtshilfe München
Direktor: Univ.-Professor Dr. Otto Eisenreich.

# Über einen Fall von Fibromyom der vorderen weiblichen Harnröhrenwand von seltener Größe

Inaugural-Dissertation

zur

Erlangung der Doktorwürde in der gesamten Medizin

verfaßt und einer

hohen Medizinischen Fakultät

der

Ludwig-Maximilians-Universität München

vorgelegt von

Karl Busch
München

1940

Schön-Druck München 5, Holzstraße 7

R. UNIV.
BIBLIOTHEEK
LEIDEN

# Über einen Fall von Fibromyom der vorderen weiblichen Harnröhrenwand von seltener Größe.

Bei Durchsicht der einschlägigen Literatur ist festzustellen, daß gutartige Geschwülste der weiblichen Harnröhre außer den Karunkeln, also Myome, Fibrome und Fibromyome scheinbar nur selten beobachtet werden und wie aus der Zusammenstellung von Palm (1901) hervorgeht, am seltensten Fibromyome und Myome. Palm findet nämlich außer 21 Fällen von Fibrom nur 4 Fälle von Fibromyom und 1 Fall von Myom in der einschlägigen Kasuistik. Dieses Verhältnis des Vorkommens der Fibromyome zu den anderen beiden gutartigen Geschwulstgattungen ändert sich auch in den späteren Veröffentlichungen anderer Autoren wie zuletzt bei Moraller 1930 nicht wesentlich. Wird Palm's Kasuistik auch von anderen wie 1902 von dem Schweden Lönnberg, 1920 von Goldberg, 1921 von Ottow und 1930 von Moraller als nicht ganz einwandfrei befunden, da in Anbetracht des Alters der Beobachtungen und der damals noch sehr mangelhaften Nomenklatur sowie der ebenfalls noch mangelhaften mikroskopischen Technik eine einwandfreie Diagnosenstellung noch nicht möglich war, so beschränkt sich diese Feststellung nur auf seine Wertung der anderen gutartigen Geschwülste. Palm's kritische Zusammenstellung der Fibromyome wird dagegen auch von den obenerwähnten Autoren als richtig übernommen. Zu bemerken wäre noch, daß Goldberg in seiner Arbeit aus dem Jahre 1920 einen 1848 von Elliot erstmals veröffentlichten Fall, den Palm 1901 in seiner Zusammenstellung zu den Fibromen rechnet als eventuell zweifelhaftes Fibromyom wertet, ebenso wertet 1921 auch Ottow einen 1858 von Neudörfer berichteten Fall eines Fibroms als zweifelhaftes Fibromyom, allerdings mit Vorbehalt und nur auf Grund der makroskopischen Beschreibung. Bis 1920 kommen also zur Beobachtung nur 4 einwandfreie Fälle von Fibromyom der weiblichen Harnröhre, dann die 2 zweifelhaften Fälle Elliot's und Neudörfer's, die aber bei einer kritischen Betrachtung ebenso auszuschließen sind wie die ebenfalls von Palm berichteten 3 Fälle von Fibromyom des septum urethrovaginale von Rizzoli, Lejars und Coë. In der letzten zusammenfassenden Arbeit, die Moraller 1930 veröffentlichte, berichtet der Verfasser über weitere 7 Fälle von Fibromyom der weiblichen Urethra, deren Beobachtung in die Zeit von 1900 bis 1930 fällt. Allerdings wäre zu dieser Zusammenstellung zu bemerken, daß ein 1928 von Traverso, Gino veröffentlichter Fall von Fibromyom der weiblichen Urethra in ihr nicht erwähnt wurde und ein 1923 von Michaelis veröffentlichter Fall, der ausdrücklich als typisch zellarmes Fibromyom vom Beobachter bezeichnet wird, erscheint in dieser Arbeit umgewertet und wird anstatt unter den Fibromyomen unter der Rubrik Fibrom geführt.

Es kommen also zu den bis 1900 veröffentlichten 4 Fällen von Fibromyom noch 9 weitere Fälle für den Zeitraum 1900 bis 1930 dazu. Außerdem fand sich in der 1925 veröffentlichten Dissertationsschrift von Meißner ein schon 1923 beobachteter Fall eines Myoms mehr myomatöser als fibröser Herkunft, das der Verfasser aber am Schluß seiner Arbeit in der Zusammenfassung auch in die Zahl der Fibromyome einreiht. Von 1930 bis jetzt sind nur noch ganze 2 Fälle unter dem Titel Fibromyom der Urethra veröffentlicht worden und zwar 1930 von dem Russen Weisman, dessen Fall aber nach histologischer Beschreibung und Wertung als Fibroma molle angesprochen werden muß, und 1932 von dem Holländer Nijst, dessen Fall sich bei der Diagnose im Gegensatz zu der Ueberschrift als Fibrom des septum vesicova-

ginale herausstellt, so daß man auch diese beiden Fälle bei einer kritischen Zusammenfassung unberücksichtigt lassen kann. Es sind also mit meinem noch mitzuteilenden Fall bis heute im ganzen 15 Fälle von Fibromyom der weiblichen Harnröhre beobachtet, d.h. berichtet worden, denn es ist anzunehmen, daß 1. nicht alle Fälle, die zur Beobachtung kommen, mitgeteilt werden und 2. bei den geringen Erscheinungen, die die Fibromyome machen (teilweise machen sie überhaupt keinerlei oder nur so geringe Beschwerden, daß sie von indolenten Patientinnen übersehen werden und nur zufällig als Nebenbefund festgestellt werden), nicht alle Fälle zur Beobachtung kommen. Die Tatsache verdient noch hervorgehoben zu werden, daß bis heute in der ganzen Literatur kein Fall von Fibromyom der männlichen Harnröhre zu finden ist. Außerdem ist darauf hinzuweisen, daß eine scharfe Trennung zwischen Fibromyomen der Urethra und denen des septum urethrovaginale durchgeführt werden muß, da die meisten Autoren zu den Geschwülsten der Urethra nur die wirklich einwandfrei aus der Urethra stammenden, sogenannten primären Neubildungen rechnen, die meist der Vordergrund der Urethra angehören und sich sehr oft ins Lumen der Harnröhre hineinentwickeln. Schon 1896 verlangt Baury und 1913 wiederum Lerda, daß sämtliche Neubildungen, die zwischen hinterer Urethrawand und vorderer Vaginalwand lokalisiert sind und ihrer Entwicklung nach aus dieser Gegend stammen, einfach zu den Geschwülsten des septum urethrovaginale zu rechnen sind, eine Forderung, die man versteht, wenn man die engen Beziehungen, die die weibliche Harnröhre in ihren unteren Abschnitten mit der vorderen Vaginalwand eingeht und die durch Fehlen des schlaffen Zellgewebes zwischen Blasenhals und Anfangsteil der Harnröhre gegenüber der Vagina eine Trennung nicht ermöglicht, berücksichtigt. Auch nach Waldeyers Ansicht sind sehr enge Beziehungen durch das schmale, feste aber gefäßreiche septum urethrovaginale, das die Blutversorgung der beiden Organe bewerkstelligt, zwischen dem unteren Teil der hinteren Harnröhrenwand und der vorderen Scheidenwand hergestellt. Infolgedessen werde ich nur von solchen Fibromyomen berichten, die ihrer ganzen Genese und Erscheinung nach unbedingt zu den primären, der Urethra zugehörigen Geschwülsten zu rechnen sind und alle sogenannten sekundären, dem septum urethrovaginale angehörigen Neubildungen unberücksichtigt lassen. Auch Stöckel behauptet 1924 in seinem Lehrbuch, daß die Fibrome und Fibromyome der weiblichen Harnröhre selten submukös, öfter aber paraurethral vorkommen; ob die paraurethralen Tumoren aber aus der Urethralwand oder aus dem septum urethrovaginale stammen, läßt sich gewöhnlich nicht feststellen, eine Ansicht, die auch andere Autoren wie Ottow vertreten. Ottow steht auf dem Standpunkt, daß Tumoren, deren Mutterboden in den fibromuskulären Gewebselementen der unteren Zircumferenz der Harnröhre zu suchen ist, sich öfter ins septum urethrovaginale einlagern, weshalb er die Entscheidung, ob es sich bei Tumoren im septum urethrovaginale um urethrale oder vaginale Neubildungen handelt, für sehr schwierig, ja sogar unmöglich hält und diese seine Meinung auch mit Beispielen belegt. Auch Prof. R. Meyer will 1931 bei Sitz der Tumoren an der hinteren Urethralwand den eventuellen Ausgang von der Vaginalwand berücksichtigt wissen und Biörklund betont, daß sich dieselben vorzüglich in der vorderen Vaginalwand im Gebiet, das der topographischen Ausbreitung der Prostata entsprechen würde, entwickeln. In seiner Kasuistik der gutartigen Tumoren spricht Rob. Meyer Fibrome und Myome für Tumoren der tieferen Wandschichten an, die durch besonderen Zellreichtum und scharfe Abgrenzung gegenüber der Schleimhaut sich auszeichnen. Es fehlt ihnen aber im Gegensatz zu den von der Schleimhaut abstammenden Neubildungen der Reichtum an größeren, dickwandigen Gefäßen, während der Schleimhautüberzug wesentlich stärkere Gefäße besitzt. In Bezug auf die Lokalisation stellt er ein verstärktes Ueberwiegen des Sitzes der Tumoren am oberen Rande des vorderen Urethralabschnittes nahe der äußeren Mündung fest. Im Gegensatz zu Cohnheim, der die Ätiologie der Geschwülste auf überschüssige, versprengte und abnorm persistierende embryonale Keime zurückführt, die aus irgendeinem Anlaß zu unregelmäßiger Entwicklung gelangen, eine Ansicht, die auch Ribbert teilt, wenn er auch hervorhebt, daß durch traumatische und entzündliche Einflüsse auch während des postfötalen Lebens Zellgruppen aus ihrem physio-

logischen Zusammenhang gelöst werden, deren Unabhängigkeit von der Umgebung ihr schrankenloses Wachstum erklären würde, glaubt Meyer, daß eine besondere Bevorzugung von bestimmten Stellen durch Tumoren nicht auf eine Entwicklungsstörung zurückzuführen ist, sondern, daß sie gerne an Uebergangsstellen sitzen. Die Angaben über die Ätiologie der Harnröhrentumoren in der Literatur sind sehr spärlich und man kann mit Palm sagen, so lange das Dunkel, das die ganze Geschwulstlehre umgibt, nicht gelichtet ist, müssen wir frei bekennen: „Ignoramus". Die mannigfaltigsten Ursachen werden in der sehr uneinheitlichen Geschwulstätiologie genannt, vor allem mechanische, physikalische, chemische und infektiösentzündliche Reize. Selbst die Schwangerschaft soll nach Boutin und Rouge die Entstehung und das Wachstum von Tumoren durch Teilnahme der Muskelelemente der Urethralsphäre an der physiologischen Hypertropie des gesamten Genitalapparates fördern. Biörklund wiederum steht auf dem Standpunkt, daß Tumoren durch abnorme embryologische Entwicklung aus den Wolf-Gartnerschen Gängen entstehen können, vor allem aber von den Skene'schen oder Paraurethralgängen aus. Die Paraurethralgänge laufen in sehr verschiedener Richtung und Zahl in der Urethralwand eingeschlossen seitlich und dorsal vom Lumen der Urethra. Der untere Teil der weiblichen Harnröhre und die Umgebung der postfötalen weiblichen Urethralmündung entspricht topographisch der pars prostatica des Mannes, so daß topographisch die Homologie der peri- und paraurethralen Gänge mit der männlichen Prostata begründet ist. Er hält bei weiteren Untersuchungen von soliden Tumoren der weiblichen Harnröhre für wahrscheinlich, daß in größerem Ausmaße wie bisher angenommen Adenombildungen gefunden würden und damit die Entstehung dieser Tumoren den weiblichen prostatahomologen Gebilden zuzuschreiben wäre.

Bevor ich zu der Beschreibung des Falles, den mir Prof. Eisenreich liebenswürdigerweise überlassen hat, komme, möchte ich darauf hinweisen, daß ich in der Kasuistik alle Fälle bringen werde, die einwandfrei von der Harnröhre selbst ausgehen; die zweifelhaften und vom septum urethrovaginale ausgehenden Fibromyome werden nicht berücksichtigt. Um eine bessere Vorstellung von dem zu berichtenden Fibromyom zu geben, habe ich einige Bilder derselben beigegeben.

**Fall I**

Krankengeschichte: Am 7. XI. 37 wird in die II. Universitätsklinik für Frauenkrankheiten und Geburtshilfe in München (Direktor: Prof. Dr. Eisenreich) eine 30jährige, ledige Hilfsarbeiterin zur Operation eines Harnröhrentumors eingewiesen. Aus der Familienanamnese der etwas indolenten Patientin ergab sich außer, daß ihre Mutter mit 36 Jahren an Unterleibskrebs starb, nichts Besonderes. Die Kranke selbst will mit Ausnahme von Kinderkrankheiten und Rachitis immer gesund gewesen sein. Die Patientin menstruiert seit ihrem 16. Lebensjahr regelmäßig alle 28 Tage. Die Blutung selbst ist von mittlerer Stärke und 3—4tägiger Dauer; es bestehen keinerlei Menstruationsbeschwerden. Die letzte Regel war normal wie immer am 15. X. 37. Angeblich besteht keinerlei Ausfluß, der Stuhlgang ist normal. Die Patientin wird von ihrem sie seit 14 Tagen wegen einer schmerzhaften Schwellung am Knöchel behandelnden Arzt eingewiesen, den sie erst vor einem Tag nebenbei wegen einer Geschwulst am Genitale konsultierte. Angeblich bemerkte die indolente Patientin zuerst vor ca. 10—11 Wochen eine kleine Geschwulstbildung am äußeren Genitale, die angeblich zuerst keinerlei Beschwerden machte. Erst im Laufe der Wochen vergrößerte sie sich langsam und machte allmählich durch ihr Größerwerden Beschwerden beim Gehen. Da die Geschwulst nicht im geringsten schmerzhaft war, nahm sie weiter keine Notiz von ihr, obwohl schon seit Beginn der Geschwulst häufiger Harndrang und Schwächerwerden des Harnstrahles sich bemerkbar machte. In den letzten Tagen verstärkten sich die Beschwerden beim Wasserlassen. Bei der Aufnahme bestand Harnträufeln und starker Harndrang, die Entleerung war nur noch tropfenweise möglich. Die Untersuchung ergab bei der mittelgroßen, kräftigen Patientin einen normalen Allgemeinbefund, die inneren Organe waren ohne krankhaften Befund. Auch die Untersuchung des Nervensystems ergab einen normalen Befund.

Die am selben Tage vorgenommene örtliche Untersuchung ergab an der Scheidenvorderwand, dicht vor der Urethralmündung einen derben, kleinfaustgroßen Tumor,

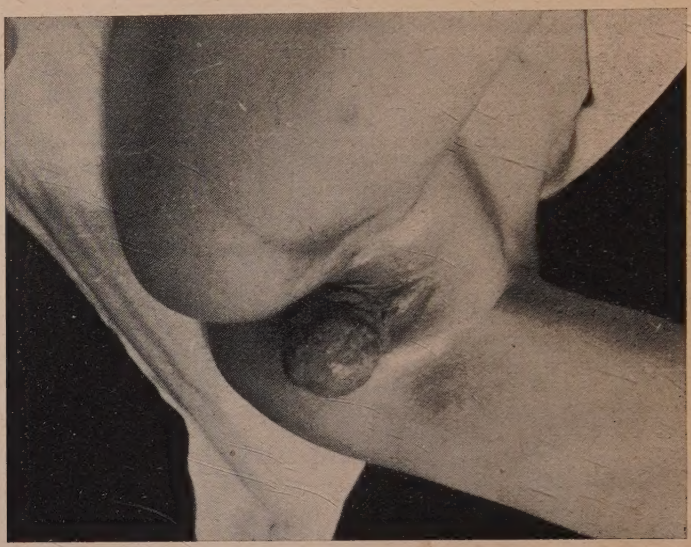

über dem die Schleimhaut entzündlich geschwollen und gering erodiert war. Die Schleimhaut war mit einem schmierigen Belag bedeckt. Die Diagnose lautet: frauen-

faustgroßes Fibrom an der vorderen Scheidenwand. Nach Reinigung und Behandlung mit Lebertransalbe wird Patientin für 11. XI. zur Operation vorbereitet. Die Operation

erfolgt in Äthernarkose. Ein Katheter wird in die Urethra eingeführt und für die Dauer der Operation liegen gelassen. Durch Zirkelschnitt wird rings um die erodierte Fläche des Tumors die noch anscheinend gesunde Schleimhaut abgetrennt, worauf sich der Tumor leicht, meist stumpf ausschälen läßt. Der Verschluß der Scheidenschleimhautwunde erfolgt durch Einzelnähte.

Es handelt sich um einen gut gänseeigroßen, soliden Tumor von derber Konsistenz, der von einem Ring vom Scheidengewebe umgeben ist.

Auf dem Schnitt zeigt er eine myomartige Zeichnung, Bindegewebsfasern durchkreuzen und durchflechten sich. Es finden sich keine markigen Partien.

Mikroskopisch handelt es sich um ein Fibromyom.

Im Anschluß an die gut überstandene Operation traten leichte Temperaturen bis 37,8 auf, die auf Chinin-Transpulmin und Uromedgaben am 3. Tag zur Norm absinken. Das Allgemeinbefinden ist gut und der weitere Heilverlauf erfolgt komplikationslos, so daß Patientin nach 14 Tagen bei bestem Wohlbefinden und reizloser per primam verheilter Wunde ohne irgendwelche Beschwerden beim Wasserlassen entlassen werden kann. Es besteht keine Inkontinenz.

## Kasuistik.

**Fall II**

Tillaux berichtet 1889 über einen Fall von Fibromyom bei einer 29jährigen Frau, die anamnestisch 2 normale Geburten durchgemacht hat. 18 Monate vorher hatte sie einen Abort, wobei sie einen harten, nicht schmerzhaften, ca. walnußgroßen Tumor in der Vulva bemerkte, der keinerlei Beschwerden machte. Im ersten Jahre blieb die Geschwulst in gleicher Ausdehnung ohne Größenzunahme bestehen, wurde aber in den letzten Monaten andauernd größer und machte mehr und mehr Beschwerden in Form heftiger Schmerzen beim Gehen, häufigen Urindrangs und der Unmöglichkeit jeglichen Geschlechtsverkehrs.

Befund: Es findet sich außerhalb der Vulva eine etwa hühnereigroße Geschwulst, die mit rötlicher Schleimhaut bekleidet ist und auf deren Oberfläche ein kleiner wurmförmiger Anhang haftet. Die Geschwulst ist von fester, elastischer Konsistenz. Sie ragt bei der vaginalen Untersuchung 2,5 cm in die Scheide hinein und ist mit der Urethra, die durch dieselbe etwas nach links verschoben ist, fest verwachsen. Der Sondeneinführung stellt sich in der Urethra ein kleines Hindernis entgegen und der Ausgangspunkt des Tumors findet sich an der rechten Harnröhrenwand. Der Urin wird nicht im Strahl gelassen, sondern zerstreut und nach links abgelenkt, wobei immer die Kleider benetzt werden.

Die Exstirpation des Tumors erfolgt in Chloroformnarkose, die Harnröhre bleibt vollständig erhalten. Die Patientin konnte nach 2maligem Katheterisieren wieder von selbst Wasser lassen.

Histologisch wurde ein Fibromyom festgestellt.

**Fall III**

Routier berichtet 1895 über eine 42jährige Frau mit zwei normalen Entbindungen, die ca. ein Jahr vor der Konsultation anläßlich einer Anstrengung spürte, daß etwas sich loslöste und vorfiel. Sie hielt die ca. hühnereigroße Geschwulst in der Vulva für einen Gebärmuttervorfall. Im Anfang bestand keine Belästigung durch die Geschwulst. Erst nach 3 Monaten als dieselbe zu wachsen begann, verursachte sie durch Reibung an den Kleidern Schmerzen, die Oberfläche ulzerierte und es trat ein blutwasserähnlicher Ausfluß auf. Es trat nie eine Blutung auf.

Befund: die ganze Vulva wurde von einer 10 cm langen und 7 cm breiten Geschwulst bedeckt. Der vaginale Schleimhautüberzug zeigt eine 5-markstückgroße Ulzeration. Beim Emporheben des Tumors kommt man mit dem Finger in die Vagina. Die Harnröhrenöffnung ist normal und die Sonde leicht einführbar. Die Geschwulst ist von normaler Konsistenz, die von ihr unabhängige Vaginalwand kann

in Falten über ihr abgehoben werden. Die Exstirpation erfolgt mit Excision der ulzerierten Schleimhaut, wobei sich der Tumor leicht enukleieren läßt bis auf die Stelle, an der er mit der Urethra innig vereint ist. Es erfolgt glatte Heilung. Die Neubildung weist die Größe eines Puteneies auf, ist von harter Konsistenz und weißgrauer Farbe. Sie stellt sich histologisch als Fibromyom dar. Das Gewicht beträgt 375 g.

**Fall IV**

Benoit berichtet 1896 über zwei Fälle von Fibromyomen. Im ersten Fall handelt es sich um eine 39jährige Frau, bei der 3 Jahre vorher eine Operation wegen einer haselnußgroßen Geschwulst in der Vulva, die als Fibromyom angesprochen wurde, erfolgte. Die Patientin konsultiert den Arzt, da sie seit 2 Monaten an derselben Stelle wieder einen kleinen Knoten verspürt. Es ist dies der einzige Fall eines Rezidivs von Fibromyom, der in der Literatur angegeben wird.

Befund: Die Untersuchung ergibt eine haselnußgroße Geschwulst, die vor der Vaginalschleimhaut unmittelbar unter der Urethra nahe der Mündung lag und mit der hinteren Harnröhrenwand zusammenhängt.

Die Exstirpation erfolgt in Novocainanästhesie und stellt sich histologisch als Fibromyom dar.

**Fall V**

ebenfalls 1896 von Benoit berichtet.

Es handelt sich um eine 42jährige Frau, bei der eine von der hinteren Harnröhrenwand ausgehende Geschwulst festgestellt wird, die die Größe eines Puteneies erreichte. Nach der Exstirpation ergab die histologische Untersuchung ebenfalls ein Fibromyom der Urethra. (Der Fall V war mir leider nicht im Original zugänglich, so daß ich mich mit diesem Referat begnügen mußte.)

**Fall VI**

Im Jahre 1901 beschreibt Wetherill ein von den Muskelschichten der Harnröhre ausgehendes seit ca. 20 Jahren bestehendes Fibromyom bei einer 46jährigen sonst immer gesunden, in der Menopause stehenden Frau, das eine Größe von 3½ Zoll in der Länge und 2½ Zoll in der Breite aufweist. Die Patientin konsultiert den Arzt wegen einer Vorwölbung in der Vulva, die als inoperabler Blasenvorfall angesprochen wurde. Die geklagten Beschwerden bestanden in andauernder Müdigkeit, Gehunfähigkeit und Blasenempfindlichkeit. Der Tumor soll durch einen Fall vor ca. 20 Jahren entstanden sein und sei vor ca. 10 Jahren vor die Vulva getreten. Die Geschwulst war ödematös und nicht weich. An der Oberfläche ist sie fleckförmig erodiert. Die Geschwulst läßt sich in die Scheide zurückschieben und wird dort durch eine T-Bandage zurückgehalten. Schmerzhaftigkeit wird nicht angegeben. Die Harnröhre, die erweitert und verlängert ist, liegt nahe dem oberen Pol der Geschwulst.

Operation: Es erfolgt Incision über der Höhe der derben, faserigen Geschwulst, die unterhalb der Urethralmündung beginnt, mit nachfolgender leichter Ausschälung aus dem umgebenden Gewebe. Der Tumor, der im vorderen Abschnitt ca. 1½ Zoll weit mit der Harnröhrenwand verwachsen ist, zwingt dazu, dieselbe in einer Ausdehnung von 1 Zoll unter Zurücklassung der Schleimhaut zu entfernen, da auch die submuköse Muskel- und Bindegewebsschicht vom Tumor mitergriffen ist und deshalb weggenommen werden muß. Trotz vorsichtiger Enukleation entsteht in der Urethralschleimhaut ein Defekt, der ebenso wie das um die Harnröhre entstandene Wundbett mit Catgutnähten sorgfältig geschlossen wird. Es wird ein Verweilkatheter eingelegt und die Heilung erfolgt glatt bis auf eine kleine Harnröhrenfistel, die auch in der Folgezeit durch eine zweite Operation nicht beseitigt werden konnte, worauf, nachdem die Patientin eine weitere Operation zur Beseitigung der Inkontinenz ablehnte, der Autor ein Pessar einlegte, das durch Druck des Pessars auf die frühere Stelle des Tumors die Kontinenz wieder herstellte.

Die histologische Untersuchung durch I. A. Wilder ergab einen Tumor, bestehend aus rein fribrösem Gewebe, die Fasern sind in den einzelnen Fasern dichter, in den anderen mehr locker angeordnet. Im Tumor wurden nur wenige Muskelfasern zerstreut gefunden, so daß der Verfasser der Ansicht ist, daß es sich ursprünglich um ein reines Myom bzw. Leiomyom handelte, das im Laufe der Jahre sich erst durch Degeneration der Muskelfasern in ein Fibromyom umgewandelt hat.

**Fall VII**

1902 kann Lönnberg einen weiteren Fall von Fibromyom berichten. Es handelt sich um eine 31jährige, gesunde Frau, die 10 Tage nach ihrer im 5. Monat stattgehabten Fehlgeburt aufgestanden war und erheblich zu bluten anfing. Sonst hatte sie keine Beschwerden und Angaben. 30 Tage später erfolgte wegen dieser Blutung Aufnahme ins Krankenhaus.

Befund: Bei der blassen, anämischen Patientin findet sich in der erweiterten Urethralmündung eine mit erodierter, leicht blutender Schleimhaut bedeckte, über haselnußgroße Geschwulst. Die Geschwulst selbst ist von fester Konsistenz, scharf umschrieben und sehr schmerzhaft. Ausgangspunkt des Tumors ist die obere Urethralwand. Die übrigen Geschlechtsorgane bieten normalen Befund und es finden sich außer der Blutung keine weiteren Beschwerden. Die Exstirpation erfolgt in Schleich'scher Infiltrationsanästhesie. Es handelt sich um eine abgekapselte Geschwulst, die sich leicht entfernen läßt. Die Wundversorgung erfolgt durch Naht. Bei glattem Heilverlauf kann die Patientin schon nach einer Woche gesund entlassen werden. Die histologische Untersuchung ergibt ein Fibromyom.

**Fall VIII**

1910 berichtet Labhardt über einen Fall von verkalktem Fibromyom der Urethra bei einer verheirateten 63jährigen Virgo (Impotentia coeundi des Mannes durch Trauma). Die Frau steht schon seit 20 Jahren in der Menopause und hat noch nie an Unterleibsbeschwerden gelitten, ebenso wie sie nie eine Besonderheit beim Wasserlassen bemerkt hat. Die Patientin klagt über Schmerzen an den Genitalien, die plötzlich vor 2 Tagen aufgetreten sind, sowie über häufigen Urindrang und Brennen beim Wasserlassen. Außerdem wurde gleichzeitig eine aus den Genitalien herausschauende Geschwulst bemerkt. Es handelt sich um einen nußgroßen Tumor von rundlicher Konfiguration und glatter Oberfläche. Das Epithel ist stellenweise lädiert und blutet leicht, an anderen Stellen ist es etwas belegt. Der Tumor ist gestielt und der Stiel entspringt kurz und dünn vom vorderen Umfang der Urethralwand und inseriert ca. 1 cm innerhalb des Meatus urethrae.

Es erfolgt operative Abtragung des Tumors, der zum größten Teil aus vielfach durchflochtenen glatten Muskelfasern besteht, innerhalb derer sich reichlich Bindegewebe findet. An mehreren Stellen sind Kalkablagerungen zu finden. Die Oberfläche besteht aus typischem Uebergangsepithel. Es handelt sich um ein verkalktes Fibromyom der Urethra.

**Fall IX**

1920 demonstriert in der gynäkologischen Gesellschaft zu Dresden Goldberg ein Fibromyom der Urethra. Es handelt sich um eine 17jährige Virgo, die seit dem 13. Lebensjahr regelmäßig menstruiert. Dieselbe klagt über seit einigen Wochen bestehendes häufiges Bedürfnis zum Wasserlassen; beim Wasserlassen selbst fühlt sie sich sehr belästigt, da die Oberschenkel und die Leibwäsche benetzt werden und ein zunehmendes Druckgefühl an der Harnröhrenmündung besteht.

Befund: An der Harnröhrenmündung besteht eine über kindskopfgroße Geschwulst, die breitbasig interiert und die Harnröhrenöffnung verdeckt, wodurch eine Zerstreuung des Harnstrahles bewirkt wird. Die Geschwulst ist rundlich oval konfiguriert und von bläulichroter Farbe.

Es erfolgt Enukleation des Tumors mit nachfolgender Naht des Geschwulstbettes. Die Heilung erfolgt per priman. Die Beschwerden sind geschwunden, die Beschwerdefreiheit dauert an.

Die histologische Untersuchung durch Prof. Geipel ergibt: die Schleimhaut ist über dem Tumor gedehnt und ihre Papillen größtenteils verstrichen. Das Epithel ist von Leukozyten in mäßigem Grade durchsetzt. Die Tunica propria ist wohl durch den Zug der Geschwulst entzündlich infiltriert und außerdem wahrscheinlich artefiziell stark durchblutet. Direkt an die tunica propria stößt die sich scharf absetzende Geschwulst, welche seitlich breit in die innere Muskellage und zwar die Längsmuskellage sich fortsetzt, ferner nach außen in die Ringsmuskellage vordringt. Ausgangspunkt der Geschwulst ist demnach die Längsmuskulatur. Die Bauart ist annähernd gleichmäßig, teilweise laufen die Muskelzüge nebeneinander her, um sich dann wieder innig zu durchflechten. Zwischen den Muskelzügen laufen in sehr unregelmäßiger Verteilung dicke und schmale Bindegewebszüge, neben größeren Bindegewebszügen mit teilweise hyaliner Degeneration auch feinere Züge, die einzelne Muskelfasern umspinnen und so isolieren. Der Gefäßinhalt ist gering. Besonders eigentümlich ist die reichliche Neubildung von elastischem Gewebe sowohl in der Peripherie wie im Zentrum des Tumors. Die elastischen Fasern sind überall zerstreut, sind teils kurz, teils lang und wechseln in der Stärke, sie sind teilweise in kleinen Netzen und Bündeln angeordnet, meist aber als vereinzelte Fasern. Die Entscheidung, ob alle elastischen Fasern neugebildet sind, ist sehr schwer, aber infolge des Faserreichtums wahrscheinlich.

**Fall X**

Ein weiterer Fall von Fibromyom findet sich 1921 in der Arbeit von Ottow. Eine 53jährige Mehrfachpara, die nie Beschwerden des Unterleibs oder der Vulva hatte, befindet sich seit einigen Jahren im Klimakterium und konsultiert den Arzt wegen eines geringgradigen Fluors. Die Untersuchung ergibt im allgemeinen einen normalen Genitalbefund, doch wird dabei der noch näher zu beschreibende Tumor der Harnröhre gefunden, von dessen Vorhandensein die Patientin bis dato keine Ahnung hatte. Nach dem Spreizen der Labien findet sich in der Vulva zwischen Clitoris und Scheide ein annähernd eiförmiger Tumor. Unter der Neubildung findet sich das sichelförmig erweiterte Ostium externum der Harnröhre, aus dem der Tumor austritt. Er ist von harter Konsistenz und glatter Oberfläche und frei von Epitheldefekten. Ungewöhnlich ist, daß in sagittaler Richtung von der Clitoris zur Vagina ein hahnenkammartiger Schleimhautgrat aus warzenförmigen Exkreszenzen über die Neubildung führt. Er bedeckt nur die äußere Halbkugel des Tumors. In das erweiterte Orificium urethrae ist unter der Geschwulst der Katheter leicht einführbar und läßt sich bis zur Blase vorschieben. Mittels des Katheters und der Palpation wird festgestellt, daß der Tumor kurzgestielt von der oberen Zircumferenz des mittleren bis äußeren Drittels der Harnröhre seinen Ausgang nimmt. Subjektive Beschwerden werden nicht angegeben. Es besteht keine Miktionsstörung und keine Verhaltung. Klinisch wird ein gestieltes Fibrom der Harnröhre diagnostiziert.

Nach Umspritzung der oberen Zircumferenz der Harnröhre mit Novocain soll die Geschwulst durch die um den Stiel gelegte Drahtschlinge abgetragen werden, was aber bei der Resistenz des Gewebes nicht gelingt, so daß der Stiel mit einigen Scherenschlägen excidiert werden muß. Die äußerst geringe Blutung macht eine Naht unnötig. Nach glattem Heilverlauf konnte die Patientin in wenigen Tagen entlassen werden. Die Masse der abgetragenen Geschwulst sind 2,7 x 2 u. 4 x 1,8 cm.

Histologisch ergab die Hämatoxylin- sowie die van Gieson-Färbung der Schnitte, daß der Kern der Geschwulst aus innig verflochtenen fibrösen und muskulösen Elementen besteht mit deutlichem Vorwiegen der fibrösen Elemente. Stellenweise besteht hyaline Degeneration der Bindegewebsstränge. Mit der Schleimhaut ist das Fibromyom durch lockeres, submuköses Bindegewebe verbunden. Es handelt sich also um ein gestieltes Fibromyom der Harnröhre, dessen Herkunft aus der oberen Wand der Harnröhre sich einwandfrei feststellen läßt. Klinisch ist vor allem noch interessant, daß die große Neubildung ohne Erscheinungen und Beschwerden bestand.

**Fall XI**

betrifft den 1. von Michaelis 1923 berichteten von 2 Fällen von Fibromyom der weiblichen Harnröhre. Es handelte sich um eine 42jährige, sonst gesunde Patientin, die zwei normale Geburten mitgemacht hatte. Seit ca. 10 Jahren bestand häufiger Urindrang, der sich allmählich entwickelte, um am Schlusse oft so plötzlich aufzutreten, daß die Patientin oft nicht einmal mehr die Toilette erreichen konnte. Die Beschwerden nahmen im letzten Halbjahr ständig zu. Die erste Untersuchung ergab eine stark vorgedrängte und bis ca. 3—4 cm klaffende Harnröhrenmündung. In der Oeffnung war eine dunkelrote Vorwölbung zu beobachten, die von der Schleimhaut der Urethralwand scharf abgegrenzt erschien. Die vaginale Untersuchung ergab, daß die vordere Scheidenwand im Verlaufe der Harnröhre vorgedrängt war und ein derber, rundlicher, sich nach innen verjüngender, fest umgrenzter ca. walnußgroßer, etwas beweglicher Tumor zu tasten war. Das starre Katheter ließ sich an der Geschwulst vorbei leicht in die Blase einführen, wobei die Untersuchung des so gewonnenen Urins einen normalen Befund ergab. Die vorgeschlagene Exstirpation verzögerte sich aus verschiedenen Gründen, bis ca. 14 Tage später Harnverhaltung eintrat. Jetzt erfolgt Krankenhausaufnahme, die Blasenentleerung ist nur noch mit dem elastischen Katheter möglich. Während der nächsten 3 Tage bis zur Operation wurde zweimal täglich katheterisiert, wobei der behandelnde Arzt beobachtete, daß sich die Harnröhrenmündung allmählich erweiterte und der dunkelrote Tumor in 10 Pfenniggröße sichtbar wurde. Am Tage vor der Operation traten sehr heftige Schmerzen und plötzlicher geringer Blutabgang ein, worauf der Tumor aus der Urethralmündung „herausgeboren" wurde. Sofort danach hörten Schmerz und Blutung auf und die Urinentleerung erfolgte wieder spontan. Der Tumor selbst lag vor der Harnröhrenmündung und verdeckte sie. Um an den Stiel der Geschwulst zu gelangen, erwies sich eine Spaltung des hinteren Umfanges der Harnröhrenmündung als notwendig, wobei sich etwa 2 cm dahinter die breitbasige Insertion der Geschwulst an der hinteren Harnröhrenwand vorfand. Nach Umschneidung des Stiels wurde der Tumor ausgelöst und die ca. 2 cm lange Harnröhrenwunde wieder vereinigt. Für 3 Tage erfolgte Einlegung eines Dauerkatheters. Die Heilung selbst verlief ohne Störung. Die Geschwulst von etwa kugeliger Gestalt und ziemlich fester Konsistenz mißt im Durchschnitt $2\frac{1}{2} : 3$ cm und ist mit Ausnahme des Stieles, der breit und kurz ist, von Schleimhaut überzogen. Der Durchschnitt ist von rötlichgelber Farbe und zeigt eine Anordnung von wie durcheinander geflochtenen Fasern. Gegen die Schleimhaut ist der Tumor scharf abgegrenzt und läßt sich leicht aus ihr auslösen. Die histologische Untersuchung durch Prof. Fischer vom pathologischen Institut der Universität Frankfurt ergab ein typisch zellarmes Fibromyom.

**Fall XII**

Der zweite von Michaelis mitgeteilte Fall betrifft eine 30jährige, ledige Patientin, die die Sprechstunde wegen eines angeblichen Scheidenvorfalls aufsuchte. Seit ca. $1\frac{1}{2}$ Jahren besteht angeblich Druckgefühl in der Scheide, das sich allmählich verstärkt, seit einem halben Jahr soll ein Vorfall bestehen. Bei der Periode bestehen keine Beschwerden und die Miktion ist ungestört und normal. Bei der sonst ganz gesunden Patientin ergibt die Untersuchung eine etwas vorgedrängte und mehr wie gewöhnlich nach oben gerichtete Harnröhrenöffnung. Die Vulva selbst klaffte ziemlich weit, der Hymenalsaum, der nirgends eingerissen war, ist sehr dehnbar. Die vordere Scheidenwand ist in der klaffenden Vulva sichtbar nach außen gedrängt. Bei der digitalen Untersuchung ist an der vorderen Scheidenwand im Bereich des Harnröhrenverlaufs ein ziemlich harter, glatter Tumor in Kleinapfelgröße zu tasten, der einen Fortsatz in die Gegend des Blasenhalses schickt. Der gut gestielte Tumor war so beweglich, daß er sich ohne große Schwierigkeit vor die Vulva bringen läßt. Angeblich soll er auch spontan vor die Vulva getreten sein. Der Schleimhautüberzug ist normal. Bei der Operation wurde zuerst der Tumor der Scheidenwand vor den Scheideneingang gebracht und darauf erfolgte Umschneidung der Scheidenschleimhaut in seinem größten Umfang, worauf sich die Geschwulst in der Hauptsache sehr

leicht stumpf ausschälen ließ. Der zum Blasenhals ziehende Stiel saß allerdings fester und mußte vorsichtig von der Harnröhre getrennt werden, die stellenweise nur in ihrer Schleimhautschicht stehen blieb. Das Wundbett selbst wurde durch versenkte und oberflächliche Nähte verkleinert und die Schleimhauträndern vereinigt. Die Heilung selbst erfolgt glatt. Die Urinentleerung erfolgte wieder glatt und störungsfrei. Der Tumor ist im großen und ganzen kugelig und von mäßig harter Konsistenz mit einem bis zur Hälfte reichenden Schleimhautüberzug. Maße 4½ : 5 cm im Durchmesser. Die etwas höckerige, knollige Beschaffenheit des Tumors läßt sich auch auf dem eine weißlich-gelbliche Färbung aufweisenden Durchschnitt erkennen. Außerdem ist an der Geschwulst deutlich ein 2 cm breiter, 1½ cm langer, sich langsam verjüngender Stiel zu erkennen. Die histologische Untersuchung durch Prof. Fischer, Frankfurt, ergab unveränderte Vaginalschleimhaut mit vielschichtigem Plattenepithel und zellarmer Submucosa. In der Tiefe folgen mehrere längsgeschichtete Lagen glatter Muskulatur und von diesen in scharfer Linie abgesetzt eine stellenweise zellreiche Geschwulst. Die Geschwulstzellen haben eine längliche Gestalt, ovale, stellenweise stäbchenförmige Kerne und ein ganz helles bei der van Gieson-Färbung gelblich gefärbtes Protoplasma. Die Tumorzellen liegen in einem sehr engmaschigen Netz von Bindegewebsfibrillen und sind immer zu größeren oder kleineren Bündeln zusammengeschlossen. Diagnose: Fibromyom.

Michaelis ist der Meinung, daß bei beiden von ihm berichteten Fällen der Ursprung der Tumoren in der Muskulatur der Urethra liegt, wenn dies sich beim 2. Fall auch erst im Lauf der Operation nachweisen ließ, während es beim ersten Fall von vornherein zweifelsfrei feststand, es handelt sich also um Fibromyome der Harnröhre.

**Fall XIII**

Aus der chirurgischen Abteilung des Krankenhauses Bethanien berichtet 1925 Meißner einen schon 1923 operierten Fall. Es handelt sich um eine 40jährige verwitwete Bahnarbeiterin, die angibt, immer gesund gewesen zu sein. Sie hat 5 normale Geburten hinter sich und die Periode ist regelmäßig und beschwerdefrei. Vor ca. 3 Jahren will Patientin bei einem leidenschaftlich ausgeübten Koitus unter Schmerz das Platzen von irgend Etwas am Genitale mit nachfolgender geringer Blutung bemerkt haben. Sie bemerkt eine Verwölbung in der Harnröhrengegend, die sie aber nicht belästigte und die sie für einen Vorfall hielt. Bei einer 3monatlichen Fehlgeburt sei dem Arzt, der die Nachräumung vornahm, nichts Krankhaftes am Genitale aufgefallen. Erst durch einen vor ca. 4—6 Wochen erstmals aufgetretenen dunkelroten mit Eiter untermischtem Ausfluß, wurde sie veranlaßt, sich in ärztliche Behandlung zu begeben. Bei der kräftigen Patientin findet sich außer dem Lokalbefund nichts Krankhaftes. In der Harnröhrengegend ragt eine zeigefingerdicke, dunkelrote Geschwulst hervor, die oberflächlich ulzeriert ist und sich von der Scheide aus fast bis in die Blase verfolgen läßt. Der übrige Genitalbefund ist ebenfalls normal, nur im Urin lassen sich zahlreiche Leukozyten und Erithrozyten und noch stärkerem Bakterienbefund feststellen, kein Eiweiß.

In Äthernarkose erfolgt Exstirpation eines Harnröhrentumors. Nach Einführung eines Katheters wird an der Vorderwand der Harnröhre ein ca. walnußgroßer Tumor scharf ausgelöst, was bei der guten Abgrenzung gegenüber dem anderen Gewebe leicht gelingt. Die Konsistenz des Tumors ist mittelhart und erscheint gegen das orificium externum zu ulzeriert.

Katgutnähte des Tumorbettes. Nach 4 Tagen steht die Patientin auf und wird nach komplikationslosem Heilverlauf schon nach 8 Tagen entlassen.

Der pflaumenförmige Tumor ist unregelmäßig höckerig und mißt 3,5 x 2,4 x 1,9 cm. Auf dem Sagittalschnitt bemerkt man kreuz- und querverlaufende Gewebszüge, die in einzelnen Zügen weißlich glänzend erscheinen. In dem nach dem orificium externum urethrae gerichteten Teil befindet sich ein erbsengroßer Hohlraum mit zerklüfteter Oberfläche. Die Neubildung ist von einer lockeren Schicht submukösen Bindegewebes umgeben. Hämatoxylin und van Gieson-Schnitte zeigen an der Wandung des Hohl-

raumes das Bild eines geschwürigen Zerfalls. Unterhalb der intakten Schleimhaut zeigt sich mikroskopisch eine schmale Zone lockeren Bindegewebes, die den Tumor kapselförmig umschließt. Der Tumor selbst baut sich aus sich regellos durcheinander flechtenden Zügen glatter Muskulatur und feinem Bindegewebe auf. Schnitte nach van Gieson erklären den muskulären Anteil im Tumor als den weitaus überwiegenden. Der Kernreichtum ist mäßig. Es handelt sich demnach um ein Fibromyom mehr myomatöser als fibröser Natur.

**Fall XIV**

Beschrieben wird dieser Fall als Fibromyom der weiblichen Harnröhre 1928 in den Ann. ostetr. c. ginnecol. Da mir die Originalarbeit nicht zugänglich war, muß ich mich leider nur auf die wörtliche Wiedergabe des sehr kurzen Referates beschränken: 41jährige Frau, Tumor der linken, oberen vorderen Harnröhrenwand. Histologisch: Fibromyom. Die sehr knappen Angaben enthalten alle Unterlagen zur Stellung der Diagnose Fibromyom der Harnröhre.

**Fall XV**

1930 berichtet auf der Sitzung der geburtshilfisch-gynäkologischen Gesellschaft in Wien Halter über einen weiteren Fall von Fibromyom der weiblichen Harnröhre bei einer 46jährigen Frau. Die Frau war immer gesund, hatte weder Geburten noch Aborte mitgemacht und menstruierte immer regelmäßig. Seit einigen Jahren bestand lediglich ein Fluor albus mäßigen Grades. An subjektiven Beschwerden gibt die Patientin an, seit ca. Jahresfrist beim Husten und schwerer Arbeit das Hervortreten einer Geschwulst zwischen den Schamlippen zu bemerken und häufig den Harn zu verlieren. Die Untersuchung der Patientin ergab an den inneren Organen keinen krankhaften Befund, bei der gynäkologischen Untersuchung fand sich: aus der Vulva ragt ein über pfirsichkerngroßer Tumor von rötlicher Farbe, harter Konsistenz und glatter Oberfläche. Im Bereich seiner größten Circumferenz erschien die deckende Schleimhaut hahnenkammartig gewuchert. Nach Entfaltung der kleinen Labien zeigt sich, daß dieser Tumor nach oben zu allmählich schmäler wird. Der Tumor inseriert an der vorderen Umrandung der Harnröhrenöffnung. Nach Verdrängung des Tumors nach oben erscheint die halbmondförmige und in die Breite gezogene hintere Zirkumferenz der Harnröhre. Längs der Hinterfläche des Tumors läßt sich der Katheter leicht bis in die Blase einführen. Der Urinbefund ist vollständig normal und auch die Cystoskopie ergibt ein normales Blasenbild. Der übrige Genitalbefund war normal.

In leichter Äthernarkose wurde die den Tumor deckende Schleimhaut der Länge nach über der Kuppe der Geschwulst incidiert, worauf sich die Geschwulst spielend leicht ausschälen ließ. Allerdings zeigte sich, daß die Geschwulst sich mit einem deutlichen Fortsatz symphysenwärts zu erstreckte. Vernähung der Schleimhautwunde und Entlassung der Patientin nach wenigen Tagen. Die Patientin ist vollständig beschwerdefrei und die Konsistenz ist wieder hergestellt.

Die Untersuchung des Präparates zeigt einen ungefähr pfirsichkerngroßen Tumor, der sich mit einem kleinen Kern gegen die Symphyse fortsetzt. Er ist von harter Beschaffenheit und auf dem Durchschnitt von deutlich faszikulärer Struktur.

Histologisch findet sich ein typisches Fibromyom mit Ueberwiegen des muskulären Anteils.

## Zusammenfassung.

Zusammenfassend ist zu sagen, daß sich aus der Zusammenstellung von 15 Fällen, die sich primär aus der Urethralwand entwickelten im Gegensatz zu den als Sekundärgeschwülsten bezeichneten Tumoren, die als Mutterboden das septum urethrovaginale haben, in einer fast 50jährigen Beobachtungszeit, die schon anfangs dieser Arbeit erwähnte Seltenheit des Vorkommens von Fibromyomen der weiblichen Harnröhre ergibt. Allerdings muß bei den geringen Erscheinungen, die diese Geschwülste

wie sich bei Durchsicht der in der Kasuistik geklagten subjektiven Beschwerden ergibt, wo einige tatsächlich nur als zufällige Nebenbefunde bei einer aus anderer Indikation erfolgten Untersuchung gefunden wurden, damit gerechnet werden, daß nicht alle Fälle zur Beobachtung kommen und daß nicht immer alle beobachtenden Fälle mitgeteilt werden, so daß diese Zusammenstellung nur ein relativer Beweis für das seltene Vorkommen dieser Neubildungen ist.

Allerdings dürften sich die minimalen und oft sehr unregelmäßig auftretenden Blasenbeschwerden, die oft das einzige Krankheitszeichen sind, wohl nur aus der Lokalisation der Geschwülste und ihrer dadurch bedingten rein physikalischen Wirkung wie Zug am Blasenhals erklären lassen, was auch schon Ottow in seiner Arbeit annimmt. Im weiteren streift er in seiner Abhandlung auch die Beziehungen der möglichen Lokalisation der fibromuskulären Neubildungen zur Harnröhrenwand und zum Lumen der Urethra. Seiner Ansicht nach, die er mit der topographischen Anordnung der Urethralmuskel- und der Sphinkterbündel sowie den übrigen topographischen Verhältnissen wie der festen cranialwärtigen Begrenzung der Urethra durch den unteren Symphysenrand und seinen straffen Bandapparat, andererseits der breiten bindegewebigen Verbindung mit Scheide und Parakolpium vermittels des septum urethrovaginale begründet, dürften sich Tumoren, die aus der oberen Zirkumferenz der Harnröhre hervorgehen, ins Lumen der Urethra hineinentwickeln und der äußeren Harnröhrenmündung als dem Gebiet des geringsten Widerstandes zustreben. Auch austreibenden Muskelaktionen sowie dem richtunggebenden Einfluß des Harnstrahles schreibt er eine Rolle zu. Außerdem soll aus den genannten Einflüssen auch eine Stielbildung resultieren. Tumoren, deren Mutterboden in den fibromuskulären Gewebselementen der unteren Zirkumferenz der Harnröhre zu suchen ist, schreibt er öfter eine Einlagerung in das septum urethrovaginale zu, neben einer nur seltenen Wachstumsrichtung in das Lumen der Urethra, weshalb er auch die Entscheidung, ob es sich bei Tumoren im septum urethrovaginale um urethrale oder vaginale Neubildungen handelt, für sehr schwierig, wenn nicht unmöglich hält. Wie aus meiner Zusammenstellung ersichtlich ist, dürfte diese Feststellung zwar schwierig, aber in den meisten Fällen, wie bei Michaelis Fall 12, wenigstens im Verlauf der Operation doch noch möglich sein, wo man dann beim Abtragen der Geschwulst doch noch den Zusammenhang derselben mit der Urethralwandung feststellen kann. Nach Ansicht von Moraller ist der Ausgangspunkt der Geschwulstbildung öfter die vordere wie die hintere Harnröhrenwand, meist aber die Mündung der Urethra, während Palm von einer gleichmäßigen Beteiligung der Vorder- und Hinterwand bei überwiegender Beteiligung der Harnröhrenmündung spricht. Diese letztere Behauptung deckt sich fast völlig mit dem Ergebnis unserer Tabelle, denn 5 Fälle haben ihren Ursprung an der Harnröhrenmündung und zwar die Fälle von Benoit (4), Wetherill (6), Labhardt (8), Goldberg (9), und Halter (15), 5 Fälle betreffen die Vorderwand und zwar der selbst berichtete Fall (1), Labhardt (8), Traverso (14), Halter (15) und Meißner (13) und 3 Fälle betreffen die Hinterwand und zwar Benoit (4 und 5), und Michaelis (11), während an den Seitenwänden nur 2 Fälle lokalisiert sind, nämlich Lönnberg (7) und Traverso (14). In dem oberen Harnröhrenabschnitt finden sich 3 Fälle, es sind Lönnberg (7), Michaelis (12) und Traverso (14), während der untere Harnröhrenabschnitt den 2 Fällen von Ottow (10) und Meißner (13) als Ursprung dient, was mit den obenangeführten 5 an der Harnröhrenmündung sitzenden Tumoren die untere Harnröhre als den Sitz von fast der Hälfte aller vorkommenden Tumoren aufzeigt. Der bevorzugte Sitz im unteren Abschnitt, vor allem an der Mündung spricht auch für die von Rob. Meyer vertretene Annahme der vorzüglichen Entstehung der gutartigen Neubildungen an den Uebergangsstellen verschiedener Gewebe. Der Fall von Routier ist zwar mit der Harnröhre innig vereint, doch ist die genaue Lokalisation aus den mangelhaften Angaben nicht zu ersehen. Gestielt sind 4 Tumoren und zwar die Fälle von Labhardt (8), Ottow (10), und Michaelis (11 und 12), während die übrigen breitbasig aufsitzen. Die gestielten Tumoren sitzen an der Vorderwand. Erwähnenswert in dieser Zusammenstellung wäre noch das ödematöse Fibromyom von Wetherill, sowie das verkalkte Fibromyom von Labhardt, das für ein hohes Alter spricht.

Aus der Zusammenstellung des Alters der befallenen Personen ist keine besondere Prädestination einer bestimmten Altersgruppe zu ersehen, wenn auch das Alter von 39—53 Jahren nicht weniger als 9 mal betroffen wird, während nur 4 Fälle im Alter von 29—31 Jahren beteiligt sind und nur je 1 Fall mit 17 und 1 Fall mit 63 Jahren. Die beiden letzten Fälle sind virgines. Auch die Anzahl der Geburten und Fehlgeburten sowie völliges Fehlen des Geschlechtsverkehrs bieten keinen Anhalt für die Ätiologie, was auch gegen die Ansicht von Boutin und Rouget sprechen würde, daß die Schwangerschaft mit ein auslösendes Moment bedeute. 2 mal haben wir zwar anamnestische Angaben, daß durch äußere Einflüsse angeblich der Tumor entstanden sein soll, und zwar soll er in dem einen Fall bei einem vor 20 Jahren erfolgten Sturz, das andere Mal durch einen vor 3 Jahren heftig ausgeführten Geschlechtsverkehr verursacht worden sein, in den restlichen 13 Fällen kann keine Ursache namhaft gemacht werden. Auf jeden Fall gilt auch heute noch Palms „Ignoramus" über die Ätiologie der Geschwülste und auch in der ganzen Kasuistik läßt sich kein Anhalt für die Ursachen ihrer Entstehung finden.

Die Dauer der Beschwerden schwankt ebenso wie die Stärke derselben, von völliger Beschwerdelosigkeit wie im Fall Ottow, wo der Tumor nur als Nebenbefund festgestellt wurde über 2tägige bis zu mehrwöchentlicher, schließlich monate- und jahrelangen Beschwerden, die im Fall Michaelis 10 Jahre und im Fall Wetherill sogar 20 Jahre andauerten, wobei die letzten 10 Jahre der Tumor in der Ansicht, es sei ein Vorfall, mit einer Bandage zurückgehalten wurde. Interessant ist die wohl durch die geringen Beschwerden bzw. die Beschwerdelosigkeit in den meisten Fällen bedingte kurze Beobachtungszeit, während doch, wie die Fälle Michaelis und Wetherill zeigen, ein sehr langsames Wachstum stattfindet. Außerdem spricht bei dem langsamen Wachstum der gutartigen Geschwülste die außerordentliche Größe der Tumoren, die in den einzelnen Fällen als kleinfaustgroß, gänseeigroß und puteneigroß bezeichnet werden, dafür, daß die Wachstumsdauer wesentlich größer sein muß, wie die in den meisten Fällen angegebene Beobachtungsdauer. Der Fall von Benoit zeigte als einziger nach 3 Jahren ein Rezidiv, was eigentlich gegen die Gutartigkeit des Tumors sprechen würde, wenn dieselbe nicht durch den histologischen Befund gesichert wäre. Da bei Fibromyomen Rezidive auszuschließen sind, so kann dieser Fall nur durch bei der 1. Operation zurückgebliebene und nicht entfernte Geschwulstzellen erklärt werden. Nach Winkel ist die Schmerzlosigkeit ein charakteristisches Zeichen für die Fibromyome, vor allem die Schmerzlosigkeit beim Betasten der Tumoren. Auffällig gegen diese Meinung sticht natürlich die allerdings nur einmalige Mitteilung Labhardts ab, der wegen hochgradiger Empfindlichkeit der Patientin und der Geschwulst eine Untersuchung in Narkose vornehmen muß, um einen genauen Befund erheben zu können. Diese 2. Beobachtung spricht allerdings für Palms Ansicht, der glaubt, daß die Schmerzen von völliger Beschwerdefreiheit über die verschiedensten Stärkegrade bis an die Schmerzhaftigkeit der papillären, polypösen Angiome heranreichen können.

In den meisten Fällen besteht lediglich leichtes Druck- und Schweregefühl, so daß dann, wenn noch eine Vorwölbung zu fühlen ist, diese Erscheinungen oft als Vorfall gedeutet werden. Die Beschwerden beim Wasserlassen treten meist erst wesentlich später auf und sind abhängig von der Lokalisation und der Größe der Geschwulst. Sie bestehen meist im häufigen Harndrang ohne besondere Erscheinungen wie Brennen beim Wasserlassen. In 2 Fällen allerdings kommt es zur Ablenkung des Harnstrahles und zum Benetzen der Schenkel und Kleider. In einigen wenigen Fällen kommt es zur Inkontinenz, die im Fall von Michaelis sogar später in Harnverhaltung sich umwandelt. Nur in einem einzigen Fall und zwar dem von Lönnberg ist das einzige Krankheitszeichen die Blutung, wobei die schon ziemlich anämische Patientin unter der Diagnose Blutung post abortum eingeliefert wird.

Aus den angeführten Beschwerden will man sogar Anhaltspunkte dafür gewinnen, ob der Sitz des Tumors endo- oder paraurethral ist. Nämlich bei den endourethralen Tumoren sollen die Krankheitszeichen so gering sein bzw. völlig fehlen, daß man erstaunt sei, daß die Patientin bei der Größe der Geschwulst überhaupt noch gehen kann und dabei besteht sie schon 20 Jahre. Außerdem spricht die Blutungsneigung

für den endourethralen Sitz des Tumors, wobei allerdings die Blutungsneigung auf den dünnen, porösen empfindlichen Urethralschleimhautüberzug zurückzuführen ist. Auch die Schmerzhaftigkeit bei Berührung soll mehr durch die Empfindlichkeit der Urethralschleimhaut als durch die des Tumors bedingt sein.

Die Erscheinungen bei paraurethralen Fibromyomen sind, wenn auch fallweise wechselnd, ziemlich gleich. Die anfangs undeutlichen Zeichen, wie Druck- und Spannungsgefühl, Schwere in der Vulva, werden von Patienten nicht besonders beachtet und meist auch nicht streng lokalisiert. Die Schmerzen beim Gehen sind sowohl durch die Größe, als durch die Reibung des Tumors an der Kleidung, die sogar zu Ulzerationen führt, bedingt. Blutungen sind bei paraurethralen Tumoren unbekannt. Anatomisch bestehen die Fibromyome aus glatten Muskelfasern und faserigem Bindegewebe, wobei die eine oder andere Gewebsart überwiegen kann. Beide Bestandteile liegen unregelmäßig durcheinander und durchkreuzen und durchflechten sich. Der Name stammt von Virchow, da die Fibromyome nach Breisky bei den damaligen Anatomen vorher auch unter den Sammelnamen Fibrome fielen. Je nachdem die muskulären oder bindegewebigen Anteile überwiegen, wird die Konsistenz einmal als weich, elastisch, im anderen Falle als fest und derb bezeichnet. Tumoren, die weißlich-blaß auf dem Schnitt aussehen, sind reicher an Bindegewebe als die Tumoren mit gelblicher Schnittfläche und überwiegend myomatösem Charakter.

Diagnostisch sind die endourethralen Tumoren kaum mit anderen Bildungen der Urethra zu verwechseln wie Karunkeln, Kondylomen und Prolapsen und Polypen. Sie stellen meist eine rundliche, gut abgegrenzte und ziemlich feste Geschwulst dar, die entweder gestielt oder breitbasig von der Innenwand der Urethra ausgehen und mit Urethralschleimhaut bekleidet sind, während die sich paraurethral im Septum entwickelnden Tumoren schwerer zu diagnostizieren sind. Man muß mit der Sonde feststellen, ob der Tumor von der Urethra ausgeht; ist das nicht möglich, so muß man bei der Excision versuchen, vorsichtig festzustellen, woher der Tumor bzw. seine Hauptgefäße stammen, da sonst die Differenzierung zwischen Urethral- und Vaginaltumor unmöglich wäre.

An der festen Konsistenz der Geschwulst müßte zu erkennen sein, daß es sich um keinen Uterusprolaps oder einen vorderen Scheidenvorfall mit Cystocele handelt. Zum Unterschied gegen bösartige Neubildungen wie Sarkome und Karzinome müßte die lange Anamnese und das gute und ungestörte Allgemeinbefinden (keine Anämie und Kachexie) ausreichen.

Außerdem ist zur Unterscheidung von bösartigen Neubildungen und Fibromyomen in jedem Falle die genaueste histologische Diagnosestellung erforderlich.

Da die Prognose absolut günstig für eine operative Beseitigung ist und bei restloser Entfernung aller Geschwulstzellen ein Rezidiv unmöglich ist, so ist bei der Feststellung eines derartigen Fibromyoms die operative Behandlung in jedem Fall zu fordern.

Die Therapie bei gestieltem Fibromyomen besteht entweder in Ligatur oder galvanokastischer Schlinge eventuell Scherenschlag. Bei den breitbasig inserierten Tumoren ist Spaltung und Exstirpation, bzw. Spaltung und stumpfe Ausschälung erforderlich, wenn nicht eventuell eine Excision der ulzerierten Schleimhautpartien erforderlich ist. Nach primärer Wundnaht kommt es bei störungs- und komplikationslosem Heilverlauf in wenigen Tagen zur Entlassung der gesunden Patientinnen, wobei sämtliche Beschwerden wie auch die Inkontinenz beseitigt sind. Die Operation kann man je nach dem Fall in Lokalanästhesie oder in Narkose durchführen.

---

Am Schlusse meiner Arbeit ist es mir eine angenehme Pflicht, Herrn Professor Dr. Eisenreich für die liebenswürdige Ueberlassung des Themas und Herrn Prof. Dr. Brakemann für die gütige Unterstützung bei Abfassung der Arbeit meinen ergebensten Dank zum Ausdruck zu bringen.

## Literatur-Verzeichnis.


**Benoit:** zitiert nach Palm, Meißner und Frommels, Handbuch 1896.

**Biörklund:** Ueber die Genese der Tumoren des Septum urethrovaginale.

**Borst:** Die Lehre von den Geschwülsten.

**Burkhard:** Verletzungen und Erkrankungen der Harnröhre, 1905/1906.

**Cohnheim:** In Borsts Geschwulstlehre.

**Goldberg:** Demonstrationen aus den Grenzgebieten der Gynäkologie.

**Haase:** Ueber seltene Tumoren der weiblichen Harnröhre. Ztbl. f. Gyn. 1920. Dissertation Halle 1930.

**Halter:** Typisches Fibromyom mit Ueberwiegen des muskulären Anteils.

**Labhardt:** Verkalktes Fibromyom der Urethra, Ztschr. f. gyn. Urologie, Bd. 2.

**Lönnberg:** Ueber Myome und Fibromyome ausgehend von der weiblichen Uerethra. Ref. Ztbl. f. Gyn. 1902.

**Meißner:** Ueber Myome und Fibromyome der weiblichen Urethra. Diss. Breslau 1925.

**Meyer, Rob.:** Zur Kasuistik der Fibrome, Myome und kongenitalen Polypen der Harnröhre. Ztbl. f. Gyn. 1931.

**Michaelis:** Fibromyome der Harnröhre. Ztbl. f. Gyn. 1923.

**Moraller:** Ueber gutartige Tumoren der Harnröhre unter Mitteilung eines Falles von Fibroma urethrae. Arch. Gyn. 142.

**Nijst, Ph. M. E. E.:** Einige Fälle gutartiger Geschwülste der Urethra bei der Frau. Berichte über die gesamte Gyn. Bd. 25.

**Ottow:** Zur Kenntnis der gestielten Fibromyome. Ztbl. f. Gyn. 1921.

**Palm:** Ueber papilläre und polypöse Angiome und Fibrome der weibl. Harnröhre. Monatsschrift f. Geburtshilfe und Gyn. 1901.

**Ribbert:** Geschwulstlehre 1914.

**Routier:** zit. bei Lönnberg.

**Stöckel-Reiferscheid:** Lehrbuch der Gyn. Leipzig 1924.

**Tillaux:** zit. nach Frommels Jahrbuch 1889.

**Wetherill, H. G.:** Fibromyome of the urethra, zit. nach Moraller.

**Zangemeister:** Verschluß der weiblichen Blase. Ztschr. f. gyn. Urologie. 1901.

Düren, den 3. Juni 1940.

## Lebenslauf.

Ich, Karl Busch, wurde am 24. XI. 08 zu Gaukönigshofen, Rgbz. Unterfranken, als Sohn des praktischen Arztes Dr. med. Peter Wilhelm Busch und seiner Ehefrau Else, geb. Zink, geboren.

Nach 4jährigem Besuch der dortigen Volksschule besuchte ich ab Herbst 1919 das Gymnasium in Würzburg, das ich Ostern 1929 mit dem Zeugnis der Reife verließ. Anschließend bezog ich die Universitäten Würzburg, Wien und München, um Medizin zu studieren. Das medizinische Vorexamen legte ich im Wintersemester 1932/1933 in Würzburg, das medizinische Staatsexamen am 22. X. 1936 in München ab.

Als Medizinalpraktikant war ich anschließend auf der inneren und der gynäkologischen Abteilung des Krankenhauses links der Isar in München tätig und erhielt am 23. X. 1937 die Bestallung als Arzt. Weiterhin war ich als Volontärassistent an der gynäkologischen Abteilung des Krankenhauses links der Isar, sowie der chirurgischen Abteilung des Krankenhauses rechts der Isar und an der I. Universitäts-Frauenklinik — sämtliche in München — bis September 1938 tätig. Im September 1938 erfolgte auf Grund meiner freiwilligen Meldung die Einberufung und Dienstverpflichtung als Lagerhilfsarzt zum besonderen Bauvorhaben am Westwall. Am 22. September 1938 wurde ich zum hauptamtlichen Lagerarzt und am 1. Februar 1940 zum kommissarischen Abschnittsarzt befördert. Zur Zeit bin ich als leitender Arzt bei der Oberbauleitung Düren des Generalinspektors für das deutsche Straßenwesen tätig.

Karl Busch,
z. Zt. Düren (Rhld.), Eschstr. 51/I.